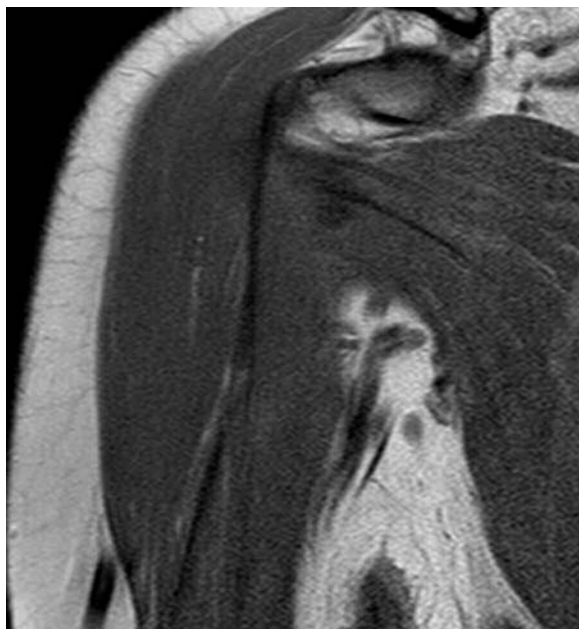


ImaginARTE

Paciente masculino de 34 años con omalgia derecha. Presenta tendinosis del supraespinoso.



Secuencia coronal T1 que muestra en la región axilar múltiples estructuras vasculares que conforman imagen similar a una "máscara de carnaval veneciana".



Máscara de carnaval veneciano.

La fiesta más popular de Venecia es el carnaval, cuya tradición se remonta posiblemente al siglo XI cuando la ciudad comenzaba a dominar importantes zonas del mar Mediterráneo. Oficialmente, se declaró como festividad suprema durante el siglo XIII y hacia el XVII. Era el momento en el que la nobleza se disfrazaba para salir y mezclarse con el pueblo. Desde entonces, las máscaras son el elemento más importante del carnaval.

Rafael Barousse

Departamento de Músculo-esquelético. Centro de Diagnóstico Dr. Enrique Rossi, Buenos Aires - Argentina.

Quienes deseen enviar imágenes para esta sección, pueden hacerlo remitiéndolas por correo postal a la sede de la SAR Arenales 1985 P.B. (al fondo) (C1124AAC) C.A.B.A. República Argentina, o por mail a la dirección: rar@sar.org.ar; colocando en asunto: Sección ImaginARTE.