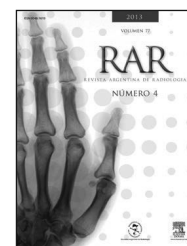




RAR

REVISTA ARGENTINA DE RADIOLOGÍA

www.elsevier.es/rar



MAMA / ACTUALIZACIÓN EN RADIOLOGÍA

Manejo de las lesiones mamarias de alto riesgo diagnosticadas mediante biopsia percutánea

M. Castro Barba^{a,*}, M.P. Cobos Bombardiere^a, A. Wernicke^b,
N. Lonegro^a, C. Cravero^a y F. Sarquis^a

^a Servicio de Diagnóstico por Imágenes, Hospital Italiano de Buenos Aires, Buenos Aires, Argentina

^b Servicio de Anatomía patológica, Hospital Italiano de Buenos Aires, Buenos Aires, Argentina

Recibido septiembre de 2012; aceptado mayo de 2013

PALABRAS CLAVE

Hiperplasia ductal atípica;
Cicatriz radiada;
Neoplasia lobular;
Neoplasia papilar;
Lesión de tipo mucoccele

KEYWORDS

Atypical duct hyperplasia;
Radial scar;
Lobular neoplasia;
Papillary neoplasms;
Mucoccele-like lesion

Resumen La presencia de una lesión de riesgo en la mama aumenta la probabilidad de desarrollar un carcinoma o puede indicar la existencia de malignidad concomitante. El manejo adecuado posterior al diagnóstico percutáneo es muchas veces controvertido, por lo que es importante que el radiólogo conozca las implicancias diagnósticas y terapéuticas de las lesiones mamarias de alto riesgo para su detección y seguimiento.

Este trabajo tiene como objetivo revisar la literatura y presentar la evidencia actual sobre el manejo de las hiperplasias atípicas ductal y lobulillar, el carcinoma lobulillar *in situ*, la cicatriz radiada y las lesiones columnares, papilares y de tipo mucoccele, luego del diagnóstico con técnicas de intervencionismo percutáneo.

© 2012 Sociedad Argentina de Radiología. Publicado por Elsevier España, S.L. Todos los derechos reservados.

Percutaneous diagnosis of high-risk breast lesions

Abstract The presence of a high-risk breast lesion confers a higher probability to develop a breast tumour or may indicate concomitant malignancy. The management of such lesions after percutaneous biopsy remains controversial. Radiologists should be familiar with the diagnosis and management for the follow up of high risk lesions of the breast.

The purpose of this study is to present current evidence for the management of atypical duct hyperplasia, lobular hyperplasia, radial scar, spinal column lesions, papillary lesions and mucoccele-like lesions.

© 2012 Sociedad Argentina de Radiología. Published by Elsevier España, S.L. All rights reserved.

*Autor para correspondencia.

Correo electrónico: mariana.castro@hospitalitaliano.org.ar (M. Castro Barba).

Introducción

La utilización de agujas de corte y sistemas de vacío para biopsias percutáneas es una práctica establecida en el diagnóstico inicial de las lesiones mamarias palpables o subclínicas, detectadas en estudios por imágenes y bajo la guía de mamografía, ultrasonido (US) e incluso resonancia magnética^{1,2} (RM).

Los sistemas de tipo *core biopsy*, con agujas de disparo automático o semiautomático y calibre de 12 a 16 Gauge, permiten obtener varias muestras a través de múltiples entradas en el tejido, mientras que los sistemas de vacío que utilizan agujas de 8 a 14 Gauge obtienen diversas muestras de mayor peso y tamaño, mediante una única inserción de la aguja^{1,2}.

La sensibilidad del procedimiento percutáneo depende del sistema de biopsia empleado, el tipo y calibre de la aguja, la cantidad de material obtenido y su adecuado procesamiento en el laboratorio de anatomía patológica, y finalmente de la correlación entre la imagen radiológica y el resultado histológico^{3,4}.

Diversos estudios han demostrado que existen ciertas condiciones que aumentan el riesgo de desarrollar un cáncer de mama: además de las variables epidemiológicas y genéticas, hay un grupo de enfermedades proliferativas (también denominadas lesiones de alto riesgo), generalmente subclínicas, que se detectan en la mamografía o ecografía.

Las técnicas de intervencionismo percutáneo de mama pueden subestimar el grado de la patología en aquellas lesiones histológicas complejas que muestran diferentes grados de atipia o malignidad. Dado que la aguja extrae una pequeña cantidad de tejido proveniente de la lesión en estudio, es posible que el material no contenga las zonas de mayor patología y que éstas se evidencien después, durante el análisis de la pieza quirúrgica. La subestimación es más alta con agujas de corte que con los sistemas de vacío, independientemente del calibre de aguja que se use^{3,4}.

Este trabajo tiene como objetivo revisar la literatura y presentar la evidencia actual sobre el manejo de las lesiones mamarias de alto riesgo: hiperplasias atípicas ductal y lobulillar, carcinoma lobulillar *in situ*, cicatriz radiada y las

lesiones columnares, papilares y de tipo mucocelo, luego del diagnóstico con técnicas de intervencionismo percutáneo.

Lesiones mamarias de alto riesgo

Hiperplasia ductal atípica

La hiperplasia ductal atípica (HDA) es la lesión de riesgo más común. Se considera que aumenta de 4 a 5 veces el riesgo de desarrollar un carcinoma invasor para ambas mamas⁵. Desde el punto de vista histológico, la HDA se define como una lesión proliferativa que comparte sólo algunas de las características del carcinoma ductal *in situ* (CDIS) de bajo grado, diferenciándose tanto en criterios cualitativos como cuantitativos⁶.

La definición de la Organización Mundial de la Salud⁷ (OMS) establece que es una proliferación de células monomórficas, distribuidas de forma regular, con un núcleo generalmente redondeado u ovoide, y un patrón de crecimiento que puede ser micropapilar, en penachos, arcos o puentes rígidos, cribiforme o sólido. Este último se caracteriza por el compromiso parcial de una unidad ducto-lobulillar en la que hay áreas con células tal cual se observan en el carcinoma ductal no invasor y áreas con zonas de hiperplasia ductal sin atipia.

Los criterios cuantitativos utilizados para diferenciar una HDA de un CDIS de bajo grado se basan en el número de ductos comprometidos o la dimensión del área afectada. Page⁸ considera que un solo ducto con relleno celular, que cualitativamente calificaría para CDIS, debe designarse como HDA, ya que son necesarios al menos dos ductos comprometidos para el diagnóstico de un CDIS. Otros esquemas enfatizan en la dimensión: de acuerdo con estos criterios, los focos menores de 2 mm son diagnosticados como HDA, independientemente del número de ductos involucrados e incluso si alguno de ellos califica cualitativamente para CDIS^{6,9}.

Es usual que la HDA se presente como un grupo de microcalcificaciones heterogéneas en una mamografía, con una frecuencia de hasta el 12% en los resultados de las biopsias^{10,11} (fig. 1). Sin embargo, también puede formar parte de lesiones nodulares visibles en la ecografía.

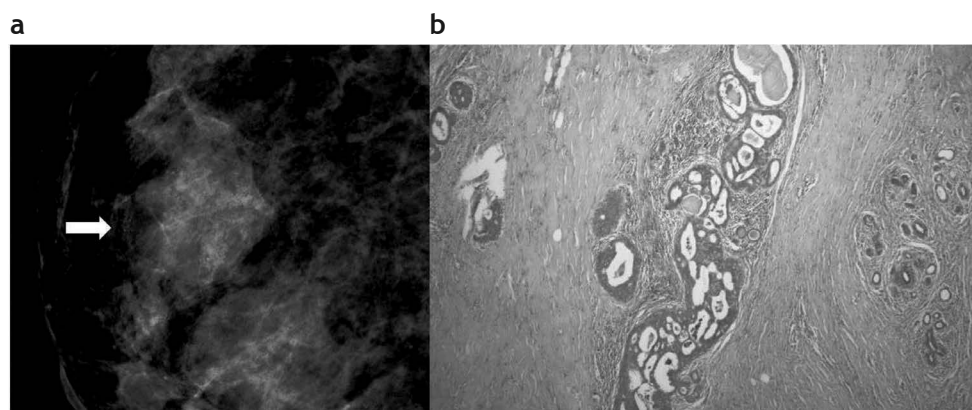


Figura 1 Hiperplasia ductal atípica. (a) Mamografía digital: microcalcificaciones agrupadas y heterogéneas, categorizadas como Bi-rads 4. (b) Biopsia con guía estereotáxica y sistema de vacío con aguja 11 Gauge. Foco de hiperplasia ductal atípica: microfotografía con hematoxilina-eosina que muestra ducto mamario con relleno celular cribiforme con secreción intraluminal y microcalcificaciones asociadas.

Tabla 1 Frecuencia de malignidad en la cirugía luego del diagnóstico percutáneo de hiperplasia ductal atípica

Estudio, año	Malignidad en cirugía (%)
Liberman <i>et al.</i> , 1999 ¹²	10
Brem <i>et al.</i> , 1998 ¹³	25
Philipotts <i>et al.</i> , 1999 ¹⁴	27
Meyer <i>et al.</i> , 1999 ¹⁵	11
Darling <i>et al.</i> , 2000 ¹⁶	19

La probabilidad de hallar una lesión histológica de mayor grado en la cirugía ronda el 10-27%, dependiendo de las series¹²⁻¹⁶, aun cuando la biopsia percutánea haya logrado remover la totalidad de la lesión mamográfica (tabla 1). Además, la HDA puede coexistir con un CDIS y carcinomas invasores en el mismo sitio o en la periferia, por lo que se considera que el hallazgo de HDA en una biopsia percutánea es indicación de biopsia quirúrgica¹⁷.

Hiperplasia lobulillar atípica y carcinoma lobulillar *in situ*

Estas entidades se agrupan bajo el nombre de neoplasia lobular y generalmente no tienen un correlato mamográfico, pudiendo ser un hallazgo incidental en la investigación de alguna anomalía mamográfica (por ejemplo, una masa o calcificaciones). Constituyen un marcador de riesgo para el carcinoma en ambas mamas y, en su mayoría, son multifocales y bilaterales¹⁸.

En la hiperplasia lobulillar atípica (HLA), las células de aspecto monomorfo rellenan los lóbulos, mientras que en el carcinoma lobulillar *in situ* (CLIS), además, distienden los acinos¹⁹.

El carcinoma lobulillar *in situ* de tipo pleomórfico es una variante y algunos autores lo consideran como un precursor del carcinoma intraductal. Las microcalcificaciones presentes en estos casos suelen mostrar mayor grado de heterogeneidad que las que acompañan al CLIS clásico²⁰.

Ante el hallazgo de HLA y CLIS en una biopsia percutánea, hay que plantearse la posibilidad de una biopsia quirúrgica. La tasa de hallazgo de lesiones malignas en diferentes series ronda el 20%²¹⁻²⁵ (tabla 2), aunque se han reportado casos en los que no se encontró subestimación en las biopsias quirúrgicas²⁵.

Tabla 2 Tasa de malignidad en la cirugía luego del diagnóstico percutáneo de neoplasia lobulillar (hiperplasia lobulillar atípica y carcinoma lobulillar *in situ*)

Estudio, año	Malignidad en cirugía (%)
Liberman <i>et al.</i> , 1999 ²¹	21
Lechner <i>et al.</i> , 1999 ²²	23
Philipotts <i>et al.</i> , 2000 ²³	20
Berg <i>et al.</i> , 2001 ²⁴	9
Renshaw <i>et al.</i> , 2002 ²⁵	0

Lesiones columnares

Las lesiones de células columnares (LCC) constituyen un espectro de alteraciones histológicas que afectan a las unidades ducto-lobulillares terminales (UDLTs). Estas se conocen desde hace décadas y se caracterizan histológicamente por la expansión de la UDLT con conductos revestidos por células columnares, con prolongaciones apicales citoplasmáticas (*apical snouts*), secreción endoluminal y calcificaciones²⁶.

En los últimos años estas lesiones han sido objeto de renovado interés, al ser identificadas con gran frecuencia en biopsias mamarias realizadas por microcalcificaciones, habitualmente en relación con programas de diagnóstico precoz de cáncer de mama²⁷.

Sus denominaciones han sido múltiples: Fraser *et al.*²⁸ en 1998 las llamó «alteración columnar con prolongaciones apicales prominentes y secreción» (CAPSS: *columnar alterations with prominent apical snouts and secretion*), pero en 1979 Azzopardi las había designado carcinoma tipo «*clinging*», subtipo monomórfico²⁹.

Actualmente una de las clasificaciones más aceptadas es la de Schnitt y Vincent-Salomon³⁰. Ellos consideran a las lesiones columnares como un espectro morfológico que va desde: 1) cambios columnares, 2) hiperplasia columnar, pasando por 3) cambios columnares e hiperplasia columnar con atipia, para terminar en 4) la hiperplasia ductal atípica (HDA) o carcinoma ductal *in situ* (CDIS).

La atipia epitelial plana (AEP) se define como una alteración intraductal, caracterizada por el reemplazo de sus células epiteliales nativas por una capa simple, o bien por 3, 4 ó 5 capas de células con leve atipia. El ducto comprometido está invariablemente dilatado y habitualmente contiene microcalcificaciones intraluminales y secreción³¹.

La AEP frecuentemente coexiste con distintos tipos de carcinoma intraductal de bajo grado³² y hay una evidencia creciente que muestra alteraciones moleculares y genéticas similares^{33,34}, sugiriendo que la AEP podría ser el precursor temprano del carcinoma ductal de bajo grado³⁵.

El interrogante sobre cuándo sería necesario realizar una biopsia quirúrgica frente al diagnóstico de AEP en una biopsia percutánea todavía se mantiene. Existen algunos estudios que muestran una mayor lesión, ya sea carcinoma invasor o intraductal, en la cirugía subsecuente con una frecuencia que va del 0 al 30%³⁶. En nuestra experiencia, la frecuencia de mayor lesión (carcinoma intraductal o invasor) fue del 12,5%. Realizamos un estudio retrospectivo de 2416 punciones percutáneas hechas en los últimos 5 años e identificamos 32 pacientes con diagnóstico de AEP pura que se realizaron biopsia quirúrgica subsecuente³⁷. En base a nuestros resultados recomendamos la escisión en las biopsias percutáneas con diagnóstico de AEP.

Lesiones papilares

Las lesiones papilares de la mama representan un grupo heterogéneo de tumores que crecen en el interior de los conductos y se caracterizan por la presencia de un tallo fibrovascular revestido por una proliferación epitelial, con o sin células mioepiteliales acompañantes³⁸.

Los papilomas pueden ser solitarios (compuestos por un único tumor dentro de un conducto) o múltiples (desarrollándose usualmente en ramas contiguas al árbol ductal).

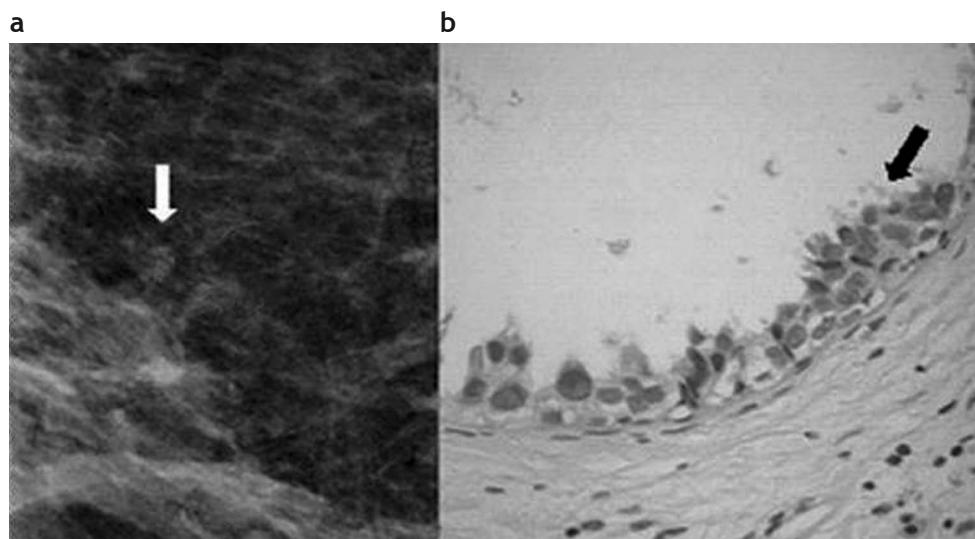


Figura 2 Atipia epitelial plana. (a) Mamografía digital. Microcalcificaciones agrupadas pleomórficas, visibles a nivel retroareolar. (b) Biopsia por esterotaxia y sistema de vacío con aguja 11 Gauge. Hematoxilina-eosina 40x. Atipia epitelial plana con células que muestran proyecciones apicales (flecha).

Las formas más comunes de presentación son el derrame sero-hemático, o bien la detección clínica de una masa palpable.

Desde el punto de vista mamográfico, pueden observarse una o varias imágenes nodulares, con o sin microcalcificaciones asociadas. Las calcificaciones pueden ser pleomórficas o groseras y heterogéneas.

La evaluación ecográfica puede demostrar una lesión quística compleja con paredes y septos gruesos, o una masa sólida intraquística (fig. 3). Algunos papilomas pueden «borrar» el espacio quístico que los rodea y mostrarse como una masa completamente sólida y bien circunscrita³⁹.

Las lesiones papilares se categorizan como benignas, atípicas o malignas, incluyendo en estos casos a los carcinomas intraductales y al carcinoma papilar invasor. La presencia

de HDA o CDIS de bajo grado, en relación con un papiloma intraductal benigno, es denominado «papiloma atípico» por algunos autores⁴⁰. Este tipo de lesiones papilares que muestran signos de atipia o presentan lesiones atípicas asociadas requieren, sin dudas, una cirugía⁴¹.

En muchos casos, el diagnóstico diferencial entre un papiloma benigno con hiperplasia florida y un papiloma con rasgos de atipia es dificultoso en muestras de biopsia percutánea (y, por ello, surge la controversia con respecto al manejo de las lesiones sin signos de atipia identificadas de este modo). Los estudios de biopsias con sistema de disparo automático muestran una tasa de subestimación de hasta el 36% y sus autores recomiendan la cirugía, aun en los casos de hallazgos completamente benignos^{38,41,42}. Por su parte, un estudio que comparó las biopsias de lesiones papilares

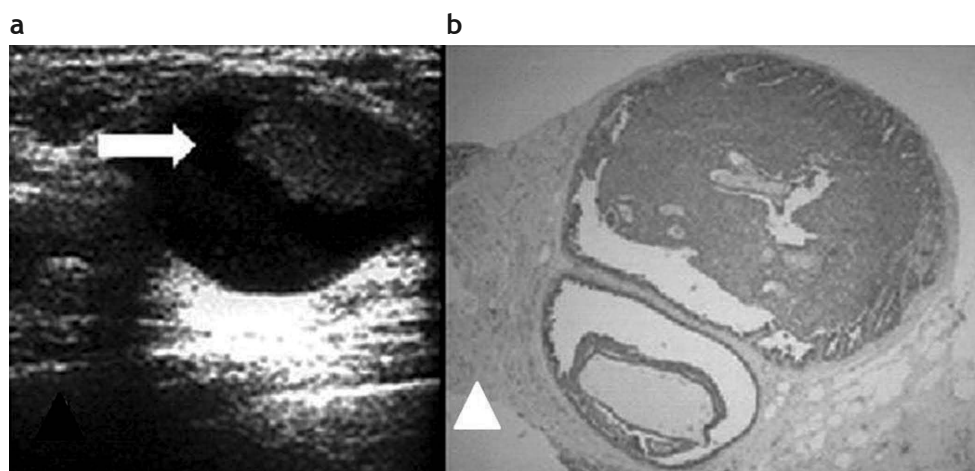


Figura 3 Papiloma intraquístico. (a) Masa sólida (flecha) en el interior de una imagen quística, evaluada por ecografía, sobre la que se realizó una punción con aguja de disparo y aguja 14 Gauge. (b) Papiloma atípico. Hematoxilina-eosina 4x. Punción con aguja gruesa.

efectuadas con sistemas de vacío y disparo automático demostró que este último método presentaba un mayor índice de subestimación⁴³.

La correlación de los hallazgos histológicos con las características clínicas y la expresión en imágenes de la lesión estudiada es fundamental. Algunos autores proponen que si la lesión papilar con rasgos histológicos benignos ha sido completamente removida por el dispositivo de biopsia percutánea, el control de estos pacientes puede ser con seguimiento clínico y radiológico^{44,45}.

Lesiones tipo mucocelo

Las lesiones de tipo mucocelo son infrecuentes en la mama. Un tumor en forma de mucocelo está compuesto por quistes que contienen mucina (algunos de ellos pueden haber sufrido ruptura, extravasando el contenido hacia el estroma). El epitelio de los quistes en los mucocelos benignos es plano o cuboidal, y también pueden tener células columnares⁴⁶.

Los mucocelos pueden observarse como una masa visible por mamografía y ecografía, y es posible que contengan calcificaciones (e incluso que éstas sean su única manifestación). En un trabajo que reportó cinco lesiones de este tipo, dos se presentaron como masas definidas, una como masa irregular y dos pacientes tuvieron calcificaciones heterogéneas como único hallazgo radiológico⁴⁷.

Por otra parte, en un estudio retrospectivo sobre 72 lesiones, se observó una mayor tasa de malignidad en aquellas lesiones de tipo mucocelo que se presentaban como complejos de quistes, quistes con septos gruesos o masa complejas con componentes líquidos y sólidos⁴⁸.

Desde el punto de vista anatomopatológico, este tipo de lesiones presentan una dificultad en aquellos casos en los que el patólogo observa conductos con material mucinoso en su interior, sin proliferación epitelial atípica en esos conductos⁴⁹. Por este motivo y dada la probabilidad de subestimación en la biopsia percutánea, se sugiere la resección quirúrgica de las lesiones que contengan mucina, ante la sospecha de un carcinoma mucinoso o lesión maligna coexistente⁵⁰⁻⁵².

Cicatriz radiada

La cicatriz radiada (CR) produce en la mamografía una imagen de distorsión con espículas largas y delgadas, sin masa o densidad central. Suele ser más evidente en una de las dos incidencias realizadas (fig. 4) y puede o no tener un correlato en el examen ecográfico como una masa hipocóica con sombra acústica. En los estudios imagenológicos es posible que simule un carcinoma⁵³.

Las pacientes con este diagnóstico tienen un mayor riesgo de desarrollar un carcinoma en cualquiera de las dos mamas. En un trabajo realizado sobre 99 pacientes con diagnóstico de CR y seguimiento promedio de 12 años, se detectó un riesgo relativo de 1,8⁵⁴ (aproximadamente el doble de la población general). Al estratificar el análisis por tamaño, se observó que el riesgo era superior para aquellas mujeres con lesiones de mayor tamaño.

Ante la sospecha radiológica de una CR, hay que plantearse la escisión quirúrgica, ya que el diagnóstico puede ser dificultoso con la obtención de muestras parciales de la lesión usando técnicas percutáneas. Las características de la histoarquitectura de la cicatriz radiada explican la necesidad de los patólogos de contar con la totalidad del cuadro histopatológico para definir su diagnóstico diferencial.

En los casos de CR mayores de 1 cm se ha descrito una asociación con carcinomas tubulares, intraductales u otras variantes del carcinoma invasor^{55,56}.

Ante el hallazgo incidental de una cicatriz radial de pocos milímetros en una biopsia percutánea efectuada para investigar calcificaciones con resultado benigno, no es claro que haya que realizar la biopsia quirúrgica. Tal es así que, en un trabajo realizado sobre 28 lesiones que cumplían con estas características, no se encontró malignidad concomitante⁵⁷. El autor del estudio señaló que en los casos en que la CR se acompaña de HDA y se han obtenido menos de 12 muestras o la imagen es de distorsión, la posibilidad de subestimación histológica es alta. A su vez, en un trabajo reciente, se analizaron 18 cicatrices radiales microscópicas sometidas a cirugía solo por este diagnóstico y ninguna de ellas mostró malignidad en la pieza operatoria. Los autores sugieren

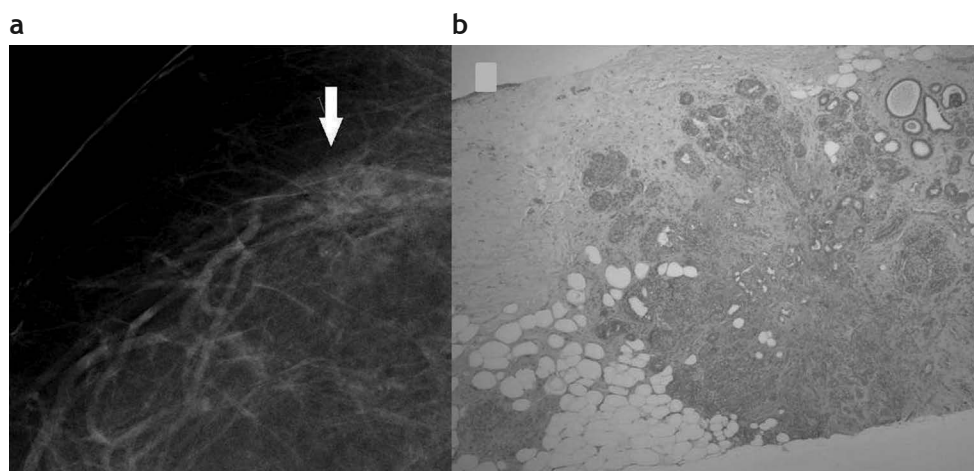


Figura 4 Cicatriz radiada. (a) Mamografía digital que muestra una lesión espiculada sutil con centro radiolúcido (flecha). (b) Punción por esterotaxia y sistema de vacío con aguja 11 Gauge. Cicatriz radiada con focos de hiperplasia ductal atípica. Hematoxilina-eosina 4x.

el seguimiento por imágenes en estos casos seleccionados, donde la lesión está completamente contenida en el espécimen de biopsia y no se halla ningún signo de atipia⁵⁸.

Recientemente se ha sugerido que en aquellas pacientes con CR diagnosticada por punción, sin signos de sospecha en resonancia magnética con contraste, se podría evitar la biopsia quirúrgica⁵⁹.

Conclusión

No existe un acuerdo general sobre la necesidad de practicar una cirugía en la totalidad de las lesiones de riesgo identificadas mediante agujas de corte. Ante el diagnóstico de HDA, AEP y neoplasia lobulillar hay un criterio uniforme que estipula la escisión, independientemente de la extensión de la lesión y la remoción de la imagen mamográfica luego de la biopsia percutánea.

El tratamiento adecuado de las lesiones de riesgo luego de su diagnóstico en una biopsia percutánea requiere de la evaluación conjunta de un equipo interdisciplinario, compuesto por mastólogos, radiólogos y especialistas en anatomía patológica, a fin de ofrecer a cada paciente la mejor opción de manejo de acuerdo a su caso.

Conflicto de intereses

Los autores declaran no tener ningún conflicto de intereses.

Bibliografía

- Burbank F. Stereotactic breast biopsy: comparison of 14- and 11-gauge Mammotome probe performance and complication rates. *Am Surg.* 1997;63:988-95.
- Jackman RJ, Burbank F, Parker SH, Evans WP 3rd, Lechner MC, Richardson TR, et al. Atypical ductal hyperplasia diagnosed at stereotactic breast biopsy: improved reliability with 14-gauge, directional, vacuum assisted biopsy. *Radiology.* 1997;204:485-8.
- Jackman RJ, Burbank F, Parker SH, Evans WP 3rd, Lechner MC, Richardson TR, et al. Stereotactic breast biopsy of nonpalpable lesions: determinants of ductal carcinoma in situ underestimation rates. *Radiology.* 2001;218:497-502.
- Burbank F. Stereotactic breast biopsy of atypical ductal hyperplasia and ductal carcinoma in situ lesions: improved accuracy with directional, vacuum-assisted biopsy. *Radiology.* 1997;202:843-7.
- Rosen PP. Proliferative breast "disease". An unresolved diagnostic dilemma. *Cancer.* 1993;71:3798-807.
- Tavassoli FA, Norris HJ. A comparison of the results of long-term follow-up for atypical intraductal hyperplasia and intraductal hyperplasia of the breast. *Cancer.* 1990;65:518-29.
- Tavassoli FA, Devilee P, eds. Pathology and genetics. Tumours of the breast and female genital organs. Lyon: IARC Press; 2003. p. 60-80.
- Page DL, Rogers LW. Combined histologic and cytologic criteria for the diagnosis of mammary atypical ductal hyperplasia. *Hum Pathol.* 1992;23:1095-7.
- Tavassoli FA. Ductal intraepithelial neoplasia (atypical intraductal hyperplasia). En: Tavassoli FA, editor. Pathology of the breast. Stanford: Appleton & Lange; 1992. p. 226-40.
- Helvie MA, Hessler C, Frank TS, Ikeda DM. Atypical hyperplasia of the breast: mammographic appearance and histologic correlation. *Radiology.* 1991;179:759-64.
- Stomper PC, Cholewinski SP, Penetrante RB, Harlos JP, Tsangaris TN. Atypical hyperplasia: frequency and mammographic and pathologic relationships in excisional biopsies guided with mammography and clinical examination. *Radiology.* 1993;189:667-71.
- Liberman L, Smolkin JH, Dershaw DD, Morris EA, Abramson AF, Rosen PP. Calcification retrieval at stereotactic, 11-gauge, directional, vacuum-assisted breast biopsy. *Radiology.* 1998;208:251-60.
- Brem RF, Behrndt VS, Sanow L, Gatewood OM. Atypical duct hyperplasia: histologic underestimation of carcinoma in tissue harvested from impalpable breast lesions using 11-gauge stereotactically guided directional vacuum-assisted biopsy. *AJR Am J Roentgenol.* 1999;172:1405-7.
- Philpotts LE, Shaheen NA, Carter D, Lange RC, Lee CH. Comparison of rebiopsy rates after stereotactic core needle biopsy of the breast with 11-gauge vacuum suction probe versus 14-gauge needle and automatic gun. *AJR Am J Roentgenol.* 1999;172:683-7.
- Meyer JE, Smith DN, Lester SC, Kaelin C, DiPiro PJ, Denison CM, et al. Large-core needle biopsy of nonpalpable breast lesions. *JAMA.* 1999;281:1638-41.
- Darling ML, Smith DN, Lester SC, Kaelin C, Selland DL, Denison CM, et al. Atypical ductal hyperplasia and ductal carcinoma in situ as revealed by large-core needle breast biopsy: results of surgical excision. *AJR Am J Roentgenol.* 2000;175:1341-6.
- Liberman L, Cohen MA, Dershaw DD, Abramson AF, Hann LE, Rosen PP. Atypical ductal hyperplasia diagnosed at stereotactic core biopsy of breast lesions: an indication for surgical biopsy. *AJR Am J Roentgenol.* 1995;164:1111-3.
- Bodian CA, Perzin KH, Lattes R. Lobular neoplasia. Long term risk of breast cancer and relation to other factors. *Cancer.* 1996;78:1024-34.
- Rosen PP, Hoda SA. Carcinoma lobulillar in situ e Hiperplasia lobulillar atípica. En: Rosen PP, editor. Patología mamaria. Diagnóstico mediante biopsia por punción. Medellín: Amolca; 2007. p. 209-23.
- Georgian-Smith D, Lawton TJ. Calcifications of lobular carcinoma in situ of the breast: radiologic-pathologic correlation. *AJR Am J Roentgenol.* 2001;176:1255-9.
- Liberman L, Sama M, Susnik B, Rosen PP, LaTrenta LR, Morris EA, et al. Lobular carcinoma in situ at percutaneous breast biopsy: surgical biopsy findings. *AJR Am J Roentgenol.* 1999;173:291-9.
- Lechner MC, Jackman RJ, Brem RF, Evans WP, Parker SH, Smid AP. Lobular carcinoma in situ and atypical lobular hyperplasia at percutaneous biopsy with surgical correlation: a multi-institutional study (abstr). *Radiology.* 1999;213(P):106.
- Philpotts LE, Shaheen NA, Jain KS, Carter D, Lee CH. Uncommon high-risk lesions of the breast diagnosed at stereotactic core-needle biopsy: clinical importance. *Radiology.* 2000;216:831-7.
- Berg WA, Mrose HE, Ioffe OB. Atypical lobular hyperplasia or lobular carcinoma in situ at core needle breast biopsy. *Radiology.* 2001;218:503-9.
- Renshaw AA, Cartagena N, Derhagopian RP, Gould EW. Lobular neoplasia in breast core needle biopsy specimens is not associated with an increased risk of ductal carcinoma in situ or invasive carcinoma. *Am J Clin Pathol.* 2002;117:797-9.
- Tavassoli FA. Ductal carcinoma in situ: introduction to the concept of ductal intraepithelial neoplasia. *Mod Pathol.* 1998;11:140-54.
- Lubelsky SM, Bane AI, Shin V, Kulkarni S, O'Malley FP. Columnar cell lesions and flat epithelial atypia: incidence and significance in a mammographically screened population. *Mod Pathol.* 2005;18(Suppl):41A.

28. Fraser JL, Raza S, Chorny K, Connolly JL, Schnitt SJ. Columnar alteration with prominent apical snouts and secretions: a spectrum of changes frequently present in breast biopsies performed for microcalcifications. *Am J Surg Pathol.* 1998;22:1521-7.
29. Azzopardi J. Problems in breast pathology. London: WB Saunders; 1979. p. 193-203.
30. Schnitt SJ, Vincent-Salomon A. Columnar cell lesions of the breast. *Adv Anat Pathol.* 2003;10:113-24.
31. Lerwill MF. Flat epithelial atypia of the breast. *Arch Pathol Lab Med.* 2008;132:615-21.
32. Abdel-Fatah TM, Powe DG, Hodi Z, Reis-Filho JS, Lee AH, Ellis IO. Morphologic and molecular evolutionary pathways of low nuclear grade invasive breast cancers and their putative precursor lesions: further evidence to support the concept of low nuclear grade breast neoplasia family. *Am J Surg Pathol.* 2008;32:513-23.
33. Moinfar F, Man YG, Bratthauer GL, Ratschek M, Tavassoli FA. Genetic abnormalities in mammary ductal intraepithelial neoplasia-flat type ("clinging ductal carcinoma in situ"): a simulator of normal mammary epithelium. *Cancer.* 2000;88:2072-81.
34. Reis-Filho JS, Simpson PT, Jones C, Steele D, Mackay A, Irvani M, et al. Pleomorphic lobular carcinoma of the breast: role of comprehensive molecular pathology in characterization of an entity. *J Pathol.* 2005;207:1-13.
35. Schnitt SJ. The diagnosis and management of pre-invasive breast disease: flat epithelial atypia-classification, pathologic features and clinical significance. *Breast Cancer Res.* 2003;5:263-8.
36. Kunju LP, Kleer CG. Significance of flat epithelial atypia on mammotome core needle biopsy: should it be excised? *Hum Pathol.* 2007;38:35-41.
37. Wernicke A, Labanca MJ, Pesce K, Lorusso C, Orti R, Corrao F, et al. Atipia epitelial plana en punciones histológicas: estudio de 32 casos con seguimiento en biopsia quirúrgica. *Rev Arg Mastol.* 2012;31:242-51.
38. Rosen EL, Bentley RC, Baker JA, Soo MS. Imaging-guided core needle biopsy of papillary lesions of the breast. *AJR Am J Roentgenol.* 2002;179:1185-92.
39. Lam WW, Chu WC, Tang AP, Tse G, Ma TK. Role of radiologic features in the management of papillary lesions of the breast. *AJR Am J Roentgenol.* 2006;186:1322-7.
40. Tavassoli FA. Papillary lesions. En: *Pathology of the breast.* Stamford: Appleton & Lange; 1992. p. 241-58.
41. Sydnor MK, Wilson JD, Hijaz TA, Massey HD, Shaw de Paredes ES. Underestimation of the presence of breast carcinoma in papillary lesions initially diagnosed at core-needle biopsy. *Radiology.* 2007;242:58-62.
42. Mercado CL, Hamele-Bena D, Oken SM, Singer CI, Cangiarella J. Papillary lesions of the breast at percutaneous core-needle biopsy. *Radiology.* 2006;238:801-8.
43. Kim MJ, Kim SI, Youk JH, Moon HJ, Kwak JY, Park BW, et al. The diagnosis of non-malignant papillary lesions of the breast: comparison of ultrasound-guided automated gun biopsy and vacuum-assisted removal. *Clin Radiol.* 2011;66:530-5.
44. Jaffer S, Bleiweiss IJ, Nagi C. Incidental intraductal papilomas (< 2 mm) of the breast diagnosed on needle core biopsy do not need to be excised. *Breast J.* 2013;19:130-3.
45. Chang JM, Han W, Moon WK, Cho N, Noh DY, Park IA, et al. Papillary lesions initially diagnosed at ultrasound-guided vacuum-assisted breast biopsy: rate of malignancy based on subsequent surgical excision. *Ann Surg Oncol.* 2011;18:2506-14.
46. Rosen PP. Mucocele-like tumors of the breast. *Am J Surg Pathol.* 1986;10:464-9.
47. Glazebrook K, Reynolds C. Original report. Mucocele-like tumors of the breast: mammographic and sonographic appearances. *AJR Am J Roentgenol.* 2003;180:949-54.
48. Kim SM, Kim HH, Kang DK, Shin HJ, Cho N, Park JM, et al. Mucocele-like tumors of the breast as cystic lesions: sonographic-pathologic correlation. *AJR Am J Roentgenol.* 2011;196:1424-30.
49. Tan PH, Tse GM, Bay BH. Mucinous breast lesions: diagnostic challenges. *J Clin Pathol.* 2008;61:11-9.
50. Carder PJ, Murphy CE, Liston JC. Surgical excision is warranted following a core biopsy diagnosis of mucocele-like lesion of the breast. *Histopathology.* 2004;45:148-54.
51. Jacobs TW, Connolly JL, Schnitt SJ. Nonmalignant lesions in breast core needle biopsies: to excise or not to excise? *Am Surg Pathol.* 2002;26:1095-110.
52. Jaffer S, Bleiweiss IJ, Nagi CS. Benign mucocele-like lesions of the breast: revisited. *Mod Pathol.* 2011;24:683-7.
53. Castro Barba M, Cobos Bombardiere MP, Sarquis F, Luna AG, Miller B. Lesiones benignas de mama que pueden simular un carcinoma invasor en estudios imagenológicos. *Rev Argent Radiol.* 2011;75:27-32.
54. Jacobs TW, Byrne C, Colditz G, Connolly JL, Schnitt SJ. Radial scars in benign breast-biopsy specimens and the risk of breast cancer. *N Engl J Med.* 1999;340:430-6.
55. Caneva A, Bonetti F, Manfrin E, Iannucci A, Mombello A, Martignoni G, et al. Is radial scar of the breast a premalignant lesion? *Mod Pathol.* 1997;10:17A.
56. Jackman RJ, Nowels KW, Rodríguez-Soto J, Marzoni FA Jr, Finkelstein SI, Shepard MJ. Stereotactic, automated, large core needle biopsy of nonpalpable breast lesion: false-negative and histologic underestimation rates after long-term follow up. *Radiology.* 1999;210:799-805.
57. Brenner RJ, Jackman RJ, Parker SH, Evans WP 3rd, Philpotts L, Deutch BM, et al. Percutaneous core needle biopsy of radial scars: when is excision necessary? *AJR Am J Roentgenol.* 2002;179:1179-84.
58. Lee KA, Zuley ML, Chivukula M, Choski ND, Gannot MA, Sumkin JH. Risk of malignancy when microscopic radial scars and microscopic papillomas are found at percutaneous biopsy. *AJR Am J Roentgenol.* 2012;198:w141-5.
59. Linda A, Zuiani C, Furlan A, Lorenzon M, Londero V, Girometti R, et al. Nonsurgical management of high-risk lesions diagnosed at core needle biopsy: can malignancy be ruled out safely with breast MRI? *AJR Am J Roentgenol.* 2012;198:272-80.