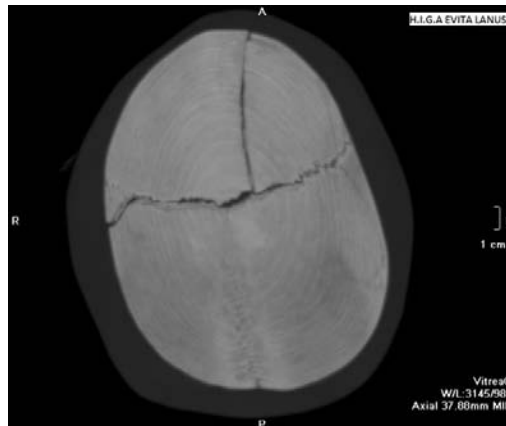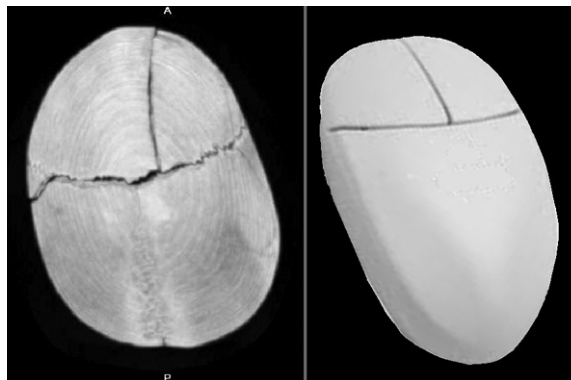


# ImaginARTE



Fractura lineal sagital frontal, extendida a sutura coronal con diastasis de la misma y extensión de la fractura a parietal derecho, simulando un *mouse* de computadora.



Dres. Nathalie Páez Nascimento, Florencia Alfici, Oscar Romero Orellano.  
Residentes del Hospital Evita, Lanús, Buenos Aires, Argentina.

doi: 10.7811/rarv77n1a04

Quienes deseen enviar imágenes para esta sección pueden hacerlo remitiéndolas por mail a la dirección: rar@sar.org.ar, colocando en el asunto: Sección ImaginARTE.