

## IMAGINARTE

# Tormenta mamaria

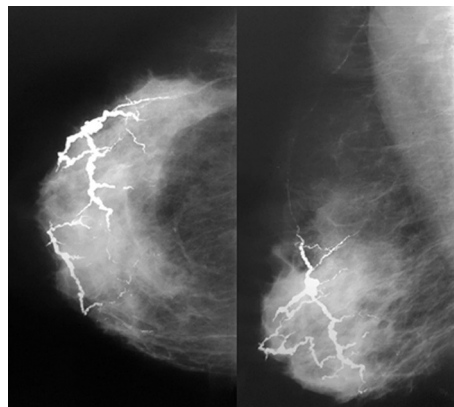
## Breast storm

N.K. Patiño, B. Carloni y M.F. Sisu Di Pizio\*



*Servicio de Diagnóstico por Imágenes, HIGA San Martín de La Plata, Buenos Aires, Argentina*

Las calcificaciones mamarias pueden observarse hasta en un 50% de las mujeres mayores de 50 años y en un 20% de las menores de esa edad. Dentro de ellas, las calcificaciones vasculares alcanzan el 10%. Presentamos una paciente de 55 años con diabetes tipo II e hipertensión, que presentó extensas calcificaciones vasculares que recuerdan a una tormenta eléctrica.



**Figura 1** Mamografía en incidencias craneocaudal y oblicua medio lateral de una mama derecha con extensas calcificaciones vasculares.



**Figura 2** La tormenta eléctrica es un fenómeno natural caracterizado por rayos y fuertes truenos.

\* Autor para correspondencia.  
Correo electrónico: mfsisu@hotmail.com (M.F. Sisu Di Pizio).